Original-Mitteilungen.

Die Herren Autoren sind für den Inhalt ihrer Publikationen selbst verantwortlich und wollen alles Persönliche vermeiden.

Der Kropf und Kaumagen einiger Vespidae.

(Mit 12 Figuren.)

Von Dr. **L. Bordas**, Rennes, Frankreich.

Übersetzt von Dr. Chr. Schröder, Husum.

(Fortsetzung.)

II. Histologische Struktur.

Oesophagus.

Der Oesophagus ist vor allem durch seine Muskulatur charakterisiert, welche von verschieden gerichteten Bündeln zusammengesetzt wird, die teils longitudinal, teils ringförmig angeordnet sind. Die äusseren ringförmigen Schichten liegen regelmässig übereinander und sind wenig zahlreich, während die inneren longitudinalen zu mehr oder minder dicken Bündeln gruppiert erscheinen und in Abständen in den Raum der Oesophagealröhre vorspringen. Die verschiedenen Muskelschichten tragen eine basale sehr zarte Membran, auf welcher das chitinogene Epithelium liegt. Dieses letztere wird von flachen, im allgemeinen undeutlichen Zellen gebildet, deren Kerne gut getrennt und deutlich sichtbar sind. Schliesslich wird der Innenraum noch durch eine chitinöse gefaltete Intima begrenzt. (Fig. 4.)

Man findet demnach auf einem zur Achse senkrechten Schnitte, von aussen nach innen gehend, die folgenden verschiedenen Schichten:

1. Eine sehr feine peritoneale Membran, die sich über den Oesophagus, Kropf und ganzen Darm ausdehnt (mp).

2. Eine erste Lage von Ringmuskelfibrillen, die durch die fast regelmässige Überlagerung von zwei oder drei Schichten, welche überall dieselbe Dicke besitzen, gebildet wird (fc).

3. Längsmuskeln (fl). Diese letzteren sind in Bündeln von verschiedener Zahl angeordnet. Die auf dem Querschnitt dreiseitigen in den Oesophagealraum vorragenden Bündel bilden so eine Art innerer Falten. Zwischen diesen letzteren nehmen andere Längsmuskelbündel die Räume verminderten Umfanges in bezug auf die vorigen Gruppen ein. Die Zahl der Longitudinalschichten ist sehr verschieden. Das, was diese Muskulatur charak-

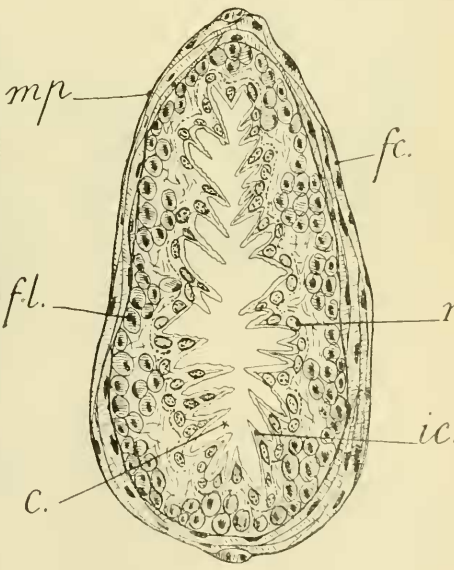

Fig. 4.

Schnitt aus dem hinteren Teil des Oesophagus von Vespa crabro.

Der Schnitt ist senkrecht zur Achse ausgeführt. mp sehr zarte äussere Peritonealmembran, fc zarte Hülle von Ringmuskeln, die zwei oder drei übereinander liegende Schichten umfasst, fl zu Gruppen oder Bündeln angeordnete mehr oder minder dicke Längsmuskeln, n verteilt stehende Kerne der chitinogenen Epithelschicht, ic chitinöse innere Intima mit zahlreichen Falten, sie begrenzt die Höhlung des Oesophagus c, die sehr unregelmässig ist.

terisiert, ist ihre Anordnung, die Unregelmässigkeit ihrer Dicke und vor allem ihre Falten.

4. Auf die Muskelschicht folgt ein chitinogenes Epithelium mit wenig deutlichen Zellelementen. Es wird von einem Saume hyalinen oder zart granulösen Aussehens gebildet, inmitten dessen man hie und da sphärische oder ovale Kerne unterscheidet, mit mehreren Nucleoli und der chitinösen Intima angelegt. Die seitlichen Zellwände sind undeutlich (n, Fig. 4).

5. Schliesslich folgt ganz im Innern und den Oesophagealraum begrenzend die chitinöse, hyaline Intima, die gebuchtet erscheint und in Abständen lange Falten und zarte feine Spitzen trägt, welche bisweilen sehr verlängert sind und dann das Aussehen von borstenförmigen Filamenten tragen (ic).

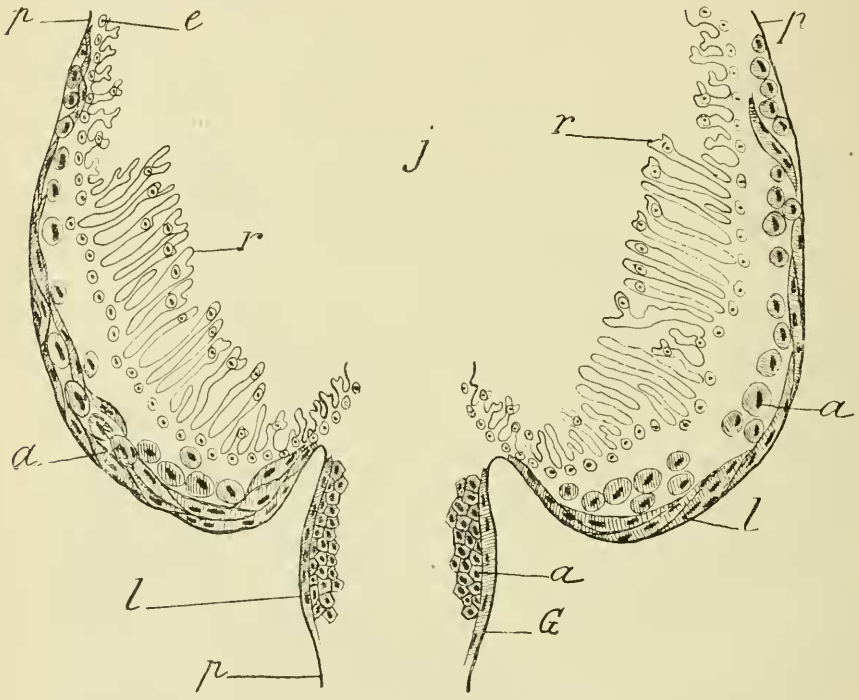

Fig. 5.

(Achsialer) Längsschnitt aus dem hinteren Teil des Kropfes.

p sehr zarte Peritonealmembran, die das Organ umgibt und sich auf den Kaumagen G fortsetzt, j Höhlung des Kropfes, r sehr zahlreiche und gedrängt stehende innere Falten, die wie eine Filzbekleidung der chitinösen inneren Intima wirken, e chitinogenes Epithelium mit verteilten Kernen, einige dieser Kerne liegen am Ende der Falten, a Ringmuskulatur, die gegen den Endteil des Kropfes schräge, dann längsgerichtet wird, l Längsmuskulatur.

Der Kropf.

Der Kropf kann als eine einfache Erweiterung des Endteiles des Oesophagus betrachtet werden wie es die Form und histologische Struktur seiner Wände zu erweisen streben. Man findet in beiden Organen dieselben Muskellagen, nur mit dem Unterschiede, dass sie im Kropfe merklich an Dicke zunehmen und dass die äussere Ringmuskulatur allmählich schräge und schliesslich longitudinal wird.

Die Figur 5, welche einen Längsschnitt durch den Endteil des Kropfes darstellt, zeigt einen Hohlraum j, der von einer sehr faltenreichen Intima r begrenzt wird. Die Falten sind so zahlreich und gegenseitig so eng gedrängt, dass sie den Eindruck eines dichten Filzes erwecken, dessen undeutliche Elemente doch durch das Vorhandensein von verschieden hoch gestellten Kernen der chitinogenen Schicht kenntlich werden.

Nach aussen folgt die chitinogene Epithelialschicht e, welche an ihrem durch die Färbmittel lebhaft gefärbten Protoplasma erkennbar ist. Die Zellen besitzen undeutliche Seitenwände und die ovalen Kerne sind in Zwischenräumen verteilt.

Das Ganze ist von Muskelbündeln umgeben, die vorne longitudinal sind, nach dem Endteile des Organes hin aber schräge und ringförmig werden. Aussen finden sich longitudinale Muskellagen l, die von der Ringmuskulatur des Oesophagus herkommen, dessen verschiedene Bündel durch Richtungsänderung nach und nach schräge und longitudinal geworden sind. Die Muskulatur des Kropfes umfasst demnach ringförmig a und longitudinal l angeordnete Bündel. Die äussere sehr zarte peritoneale Membran p umschliesst das Organ und setzt sich direkt auf den Oesophagus wie den Kaumagen fort.

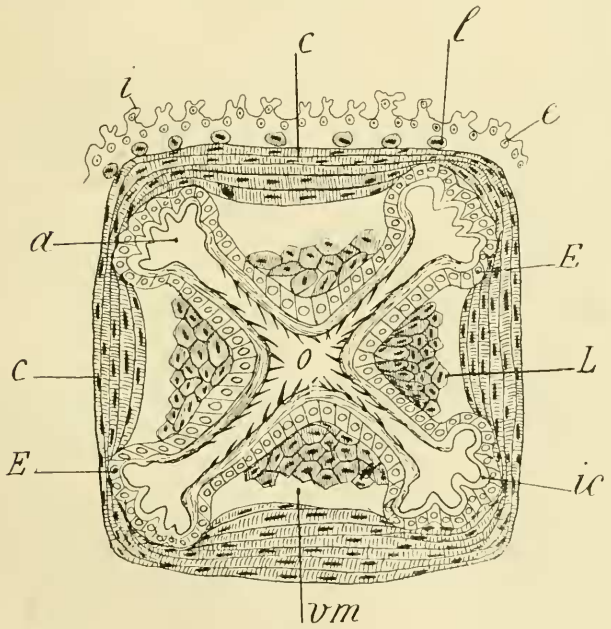

Fig. 6.

Querschnitt des Kaumagens von Vespa crabro, aus dem Anfangsteile des Organs.

Man sieht die vier Valven oder Klappen vm von dreiseitiger Form, die zwischen einander eine kreuzförmige Mündung o lassen, i chitinöse äussere Intima, die Fortsetzung jener des Kropfes, e chitinogenes äusseres Epithelium, l äussere Längsmuskeln, c zahlreiche ringförmige Muskelbündel, L innere Längsmuskeln, E chitinogenes Epithelium, ic chitinöse, dicke, mit Borsten an der Valvenspitze bedeckte Intima, a unregelmässige und sich erweiternde Ausläufer der kreuzförmigen Mündung oder Intermaxillarräume.

Der Kaumagen.

Die Figuren 6, 7 und 9 stellen Querschnitte in verschiedener Höhe des Organs, die Figur 8 einen Längsschnitt durch den ganzen Kaumagen dar.

Dieser Apparat hat die Form eines vierseitigen Prismas mit stumpfen Kanten oder bisweilen selbst die eines starken abgestumpften Kegels, der sich mit verjüngtem Endteil in den Pedunculus fortsetzt. Der Kropf inseriert sich an seinem Umfange ein wenig hinter dem Anfangsteile. Das Organ wird von vier Valven oder keilförmigen Klappen gebildet, mit dreiseitigem Querschnitt und abgerundetem ebenen Innenwinkel.

Im Ruhezustande konvergieren die Valven gegen die Mitte des Kaumagens und lassen nur einen schmalen Raum (die Kaumagenhöhlung) zwischen einander, welcher von oben gesehen kreuzförmig aussieht. Die Enge der Höhlung wird noch durch die Anwesenheit von chitinösen, gezähnten, nach hinten gewendeten Borsten vergrössert (Fig. 6, o). Wenn die Valven leicht ausgedehnt sind, begrenzen sie einen Raum, der eine Art zentralen Kreuzweges o darstellt, von wo aus rechtwinklig zu einander ausstrahlend vier Abteilungen oder rechtwinklige Räume ausgehen, welche die Arme des Kreuzes bilden. Die Endteile dieser Winkelarme zeigen unregelmässige terminale Erweiterungen, die auf dem Schnitte ovale Form besitzen (Fig. 6, a).

Die Räume zwischen den Valven (die Intermaxillarräume) sind von Längswülsten in Keulenform durchzogen, deren Stärke von vorne nach hinten zunimmt (Fig. 3, g).

Gegen die Mitte des Kaumagens hin sind die Valven weniger stark und besitzen auf dem Querschnitte eine abgerundete oder fast hemisphärische Gestalt (Fig. 7, vm). Die zentrale Höhlung o und die seitlichen Arme sind gleichermassen grösser. Endlich gegen den Endteil, etwas vor dem Ursprunge des Pedunculus, erscheinen die Leisten v auf dem Schnitte als kleine dreieckige Falten, die mit einer dicken Chitinlamelle bekleidet sind und einen sehr unregelmässigen Innenraum o begrenzen (Fig. 9).

Was demnach in histologischer Hinsicht die Struktur des Kaumagens besonders charakterisiert, ist die dicke Muskulatur seiner Wände, welche längsgerichtete oder Öffnungsmuskel und zahlreiche ringförmige Muskelbündel oder Schliessmuskeln umfasst. Die Ausdehnung und Zusammenziehung der Valven vollzieht sich mittels wechselseitiger Kontraktionen dieser Muskeln.

Bezüglich der Histologie des Kaumagens kann die Prüfung der Figuren 6, 7, 8 und 9 einer langen Darstellung entheben; es mag daher dieser Gegenstand in gedrängter Weise behandelt werden. Wenn man von der zentralen Höhlung o ausgeht und gegen das Ende hin fortschreitet, findet man nacheinander die folgenden Schichten:

1. Eine chitinöse Innenmembran oder Intima ic und i, die, eine Fortsetzung jener des Kropfes, sich in den Pedunculus h und den wurmförmigen Appendix fortsetzt. Diese Schicht erreicht ihr Dickenmaximum im Scheitel des Kaumagens, am Umkreise der kreuzförmigen Öffnung o, wo sie Borsten trägt, die durch ihren einander kreuzenden Verlauf eine Art Filter bilden, um die Nahrung vor ihrem Eintritt in den Raum des Kaumagens zu sieben. Diese gezähnelten oder kammförmigen, nach hinten gerichteten Borsten bedecken fast das erste Drittel.

2. Die chitinogene Zellschicht E, e (Fig. 6, 7 und 8), die der Intima direkt anliegt, aber sich doch von ihr trennen kann. Sie unterscheidet sich deutlich von dieser letzteren durch die granulöse Struktur ihres äusseren Protoplasma. Man gelangt indessen durch unmerkliche Übergänge von dem hyalinen inneren protoplasmatischen Teile zu der benachbarten chitinösen Zone der Intima. Die Zellen sind am Scheitel der Valven rechteckig, in dem mittleren Teile des Organs zylindrisch und am Endteile abgeflacht. Jede Zelle enthält einen grossen rundlichen Kern mit zahlreichen Nucleolen. An der vorderen Fläche

der Valven (v, Fig. 8) kann man die Insertionsstellen der darunter gelegenen Längsmuskeln erkennen. Diese letzteren nehmen ihren Ursprung zwischen zwei benachbarten Zellen und heften sich an die Intima; ihre ersten Kerne, in Linie der Kerne der Nachbarzellen gestellt, sind denen dieser letzteren homolog. Dieses Epithelium vereinigt sich nach vorne mit dem des Kropfes; nach hinten kann man es ohne Unterbrechung auf den äusseren und inneren Wänden des Appendix bis zu den Zellen des Mitteldarms verfolgen.

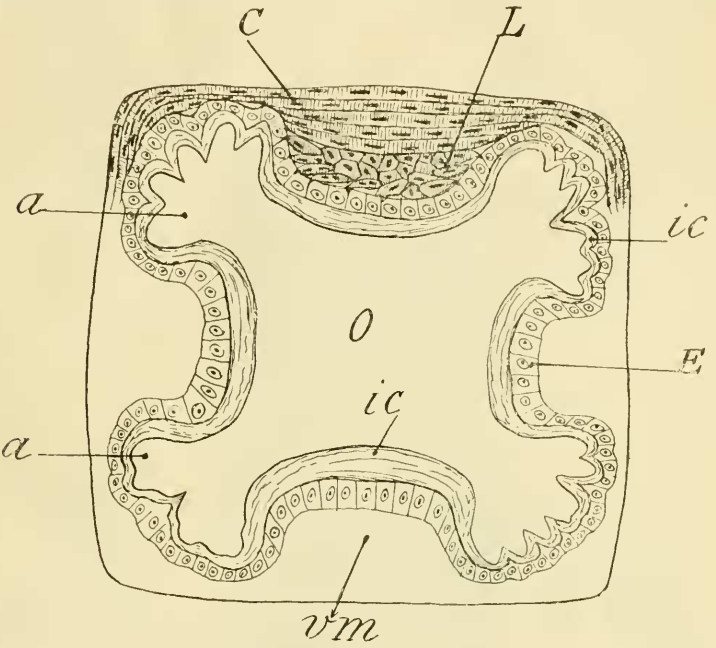

Fig. 7.

Querschnitt durch den Kaumagen, aus dem mittleren Teile des Organs.

Die Valven oder Leisten vm sind leicht entfaltet und begrenzen eine Höhlung von kreuzförmiger Schnittfläche o, die bedeutend grösser als die Mündung der vorigen Figur ist. Die Höhlung des Kaumagens ist mit einer dicken, chitinösen, mit Borsten besetzten Membran ic belegt. Die übrige Buchstabenbezeichnung entspricht jener der Figur 6.

3. An diese Zellschicht finden sich innere längsgerichtete Muskelbündel angeschlossen, li und L (Fig. 6, 7 und 8), die einerseits an der vorderen Fläche der Valven fixiert sind, andererseits am unteren Ende der Kaumagenhöhlung, in i (Fig. 8). Die Muskelinsertionen bewerkstelligen sich auf der Innenfläche der Intima zwischen zwei Epithelzellen, und der erste Muskelkern liegt in gleicher Linie mit den Kernelementen der Nachbarzellen. Diese Muskeln bewirken durch ihre Kontraktion die Ausdehnung der Valven und die Öffnung der Kaumagenhöhlung, die alsdann trichterförmig wird. Einige vereinzelte Längsfibrillen setzen sich selbst bis zum hinteren Drittel des Organs fort (Fig. 9, l').

4. Es folgt nunmehr die Ringmuskulatur, die der vorhergehenden direkt überlagert ist. Durch ihre Dicke und ihre Entwicklung längs des ganzen Kaumagens besitzt sie eine bemerkenswerte Bedeutung

(Fig. 6, 7 und 8 c). Sie umfasst eine grosse Zahl von ringförmigen, direkt überlagerten Bündeln, die ihr Dickenmaximum in der Mitte des Kaumagens erreichen und gegen den Anfang des folgenden Pedunculus

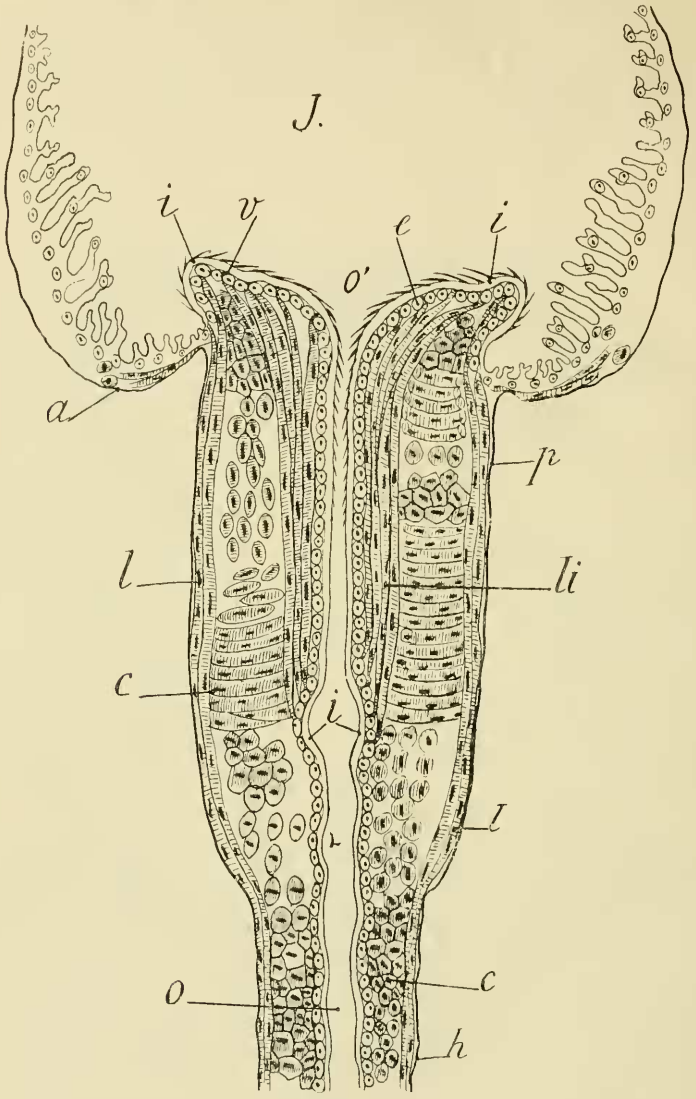

Fig. 8.

Achsialer (von vorne nach hinten geheuder) Schnitt durch den Kaumagen von Vespa crabro.

Dieser Schnitt zeigt zwei Valven v, zwischen denen die Mündung o' liegt, i Chitinbekleidung mit zu anfang stehenden Borsten, e chitinogenes Epithelium, J Höhlung des Kropfes. li innere Längsmuskeln, c Ringmuskulatur, aus einer grossen Zahl über einander gelagerter Bündel bestehend; diese Muskulatur setzt sich bis auf den hinteren Teil des Pedunculus h fort, l äussere Längsmuskeln, o hintere Höhlung des Kaumagens in Verbindung mit der des Pedunculus.

hin allmählich immer schwächer werden, ohne jedoch zu verschwinden. Das Ganze besitzt auf einem Längsschnitte eine länglich ovale Form (Fig. 8 c). Diese Muskulatur setzt sich auf den Pedunculus fort und

besitzt eine Verstärkung auf dessen Anheftungspunkt an den Mitteldarm. Hier (Fig. 12 c) ist die Dicke der Muskulatur beträchtlicher als vordem, was ihm gestattet, als mächtiger Schliessmuskel zu funktionieren. Die Ringmuskeln des Kaumagens bewirken die Zusammenziehung der Valven und den mehr oder minder vollständigen Verschluss des Organs; es sind demnach Schliessmuskeln.

5. Nach aussen und sich an die Ringmuskeln anschliessend folgen einige äussere längsgerichtete Muskelbündel l (Fig. 6 und 8), die nur eine kleine Zahl über einander liegender Schichten besitzen, den Kaumagen wie Pedunculus bedecken und sich in den Längsmuskeln des Mitteldarmes fortsetzen.

6. Die sechste Schicht oder das äussere chitinogene Epithelium e (Fig. 6) gehört nur dem Teile des Kaumagens an, welcher vor der Insertionslinie dieses Organs mit dem Kropfe liegt (d. h. im Teile des vom Kropfe eingeschlossenen Kaumagens). Sie wird von einer Schicht flacher Zellen mit sphärischen Kernen gebildet und setzt sich ohne Grenzlinie an der äusseren Seite in das chitinogene Epithelium des Kropfes fort, an der inneren Seite in das der Kaumagenhöhle. Was den rückwärts von der Insertionslinie des Kropfes gelegenen Teil des Kaumagens anbelangt, so besitzt dieser ausser der äusseren Längsmuskulatur nur eine peritoneale einschliessende Membran p (Fig. 8).

7. Schliesslich folgt ganz aussen eine chitinöse, leicht gefaltete Intima i (Fig. 6 und 8), die nur die Verlängerung jener des Kropfes ist und die sich in jener fortsetzt, welche den Innenraum des Kaumagens bekleidet.

Die Figur 9 zeigt die histologische Struktur des Endteiles des Kaumagens, ein wenig vor dem Ursprunge des Pedunculus.

Man findet, von aussen ausgegangen:

1. Eine einschliessende äussere od. peritoneale Membran.
2. Longitudinale Muskelfibrillen l.
3. Eine dicke Ringmuskulatur, die eine grosse Zahl von über einander liegenden Bündeln c umfasst.
4. Eine chitinogene Epithelschicht mit abgeflachten Zellen e.

Und schliesslich 5. eine innere gefaltete, gezähnelte chitinöse Intima i, welche eine buchtige Höhlung o begrenzt.

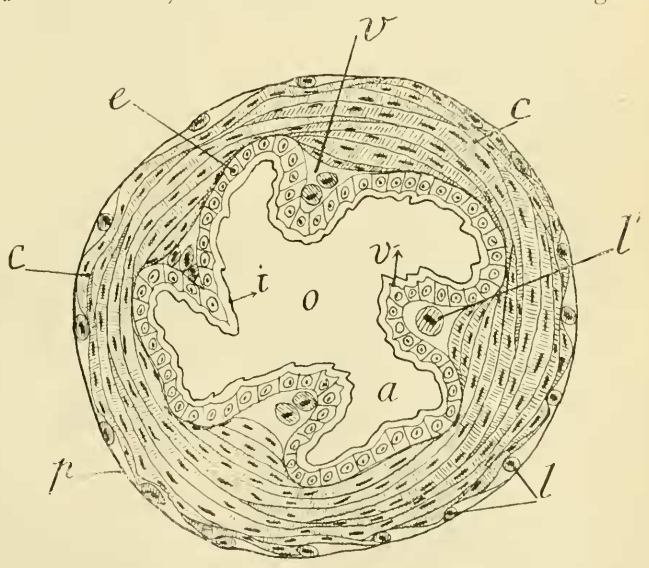

Fig. 9.

Querschnitt aus dem Endteile des Kaumagens, ein wenig oberhalb der Ursprungstelle des Pedunculus.

Die Höhlung o ist unregelmässig und die Valven v werden nur noch durch konische Falten dargestellt, die durch weite Einbuchtungen a getrennt erscheinen, i chitinöse Intima, e chitinogenes Epithelium, l' innere durch einige Fibrillen bezeichnete Längsmuskulatur, c dicke Ringmuskulatur, l äussere Längsmuskeln, p zarte Peritonealmembran.

Der Pedunculus.

Der Kaumagen setzt sich in einem zylindrischen, leicht gebogenen Appendix fort, der sich nach kurzem Verlaufe an den Anfangsteil des Mitteldarmes seitlich ansetzt (Fig. 2, p). Er verlängert sich alsdann achsial in diesem Organ auf mehr als 1 cm Länge und bildet das, was man als Wurmfortsatz („appendice vermiforme") bezeichnet. Bei den *Apidae*, z. B. den *Xylocopae*, ist diese inmitten des Darmes verlaufende Röhre sehr kurz.

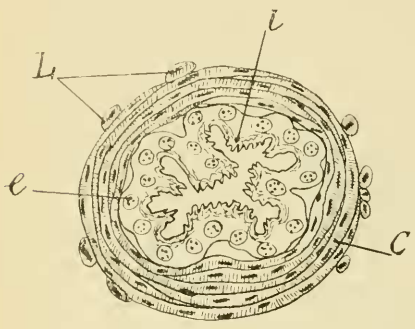

Fig. 10.

Querschnitt etwa durch die Mitte des Pedunculus, der den Kaumagen mit dem Mitteldarm verbindet

i chitinöse Intima mit zahlreichen inneren Falten, e chitinogenes Epithelium, c Ringmuskelbündel, L Längsmuskeln.

In histologischer Hinsicht sind die Wände des Pedunculus durch die starke Entwicklung und Dicke der Ringmuskulatur charakterisiert. Die Figur 10 stellt einen Querschnitt etwa aus der Mitte des Kanals in fast gleicher Entfernung vom Kaumagen und Mitteldarm dar. Man findet von aussen ausgehend die folgenden Schichten:

1. Eine sehr zarte peritoneale (in der Figur nicht angegebene) Membran.

2. Einige längsgerichtete Muskelbündel L, die in Zwischenräumen verteilt stehen und daher keine zusammenhängende Schicht bilden.

3. Unter diesen letzteren folgt die Ringmuskulatur c, die mehrere (4 bis 6) regelmässig überlagerte Schichten von ringförmig angeordneten Fibrillen enthält. Die Mächtigkeit dieser Muskulatur erlaubt dem Organ, energische Kontraktionen auszuüben und als eine Art hinteren Sphincters des Kaumagens zu wirken.

4. Dieser Muskulatur anliegend oder bisweilen von ihr durch kleine abgeteilte und von Bindegewebe erfüllte Lücken getrennt findet sich das chitinogene Epithelium, mit granulösem Protoplasma und grossen sphärischen Kernen, die mehrere Chromatinkörper enthalten. Die seitlichen Zellwände sind nicht kenntlich, e.

5. Endlich folgt, in direktem Zusammenhang mit der vorhergehenden Schicht, die chitinöse Innenmembran i, die buchtig und gezähnelt erscheint und einen unregelmässigen Zwischenraum begrenzt. Die Prüfung der Figur 10 enthebt einer längeren Beschreibung.

Die Struktur des Appendix.

Der Wurmfortsatz, der seinen Ursprung direkt am hinteren Pedunculus des Kaumagens nimmt, ist bei der Mehrzahl der *Apidae* sehr kurz, während er bei einigen *Vespidae* (*Vespa crabro* u. a.) bis zu 15 mm Länge erreicht. Er ist eine zylindrische, bisweilen gewundene Röhre, die nahezu die Achse des Anfangsteiles des Mitteldarmes einnimmt. Sein Anheftungspunkt an letzterem liegt ein wenig exzentrisch (Fig. 1, B und 11, o).

Die histologische Struktur dieses Appendix ist sichtlich von jener des Pedunculus des Kaumagens verschieden, von dem er doch die Verlängerung darstellt. Die kräftige und dicke Ringmuskulatur des Pedun-

culus ist im Appendix fast völlig geschwunden, wo sie nur noch in einigen ringförmigen Fibrillen stellenweise erhalten ist. Die Figur 11 zeigt in p' einen Längsschnitt des Organs und die Figur 12 B seinen Querschnitt.

Von innen ausgehend findet man nacheinander die folgenden verschiedenen Schichten:

1. Eine chitinöse Intima, die Fortsetzung jener des Pedunculus und derjenigen, welche die Innenhöhlung des Kaumagens begrenzt (Fig. 12 B). Sie ist unregelmässig gefaltet, umfasst ein buchtiges Lumen und führt sich bis zur hinteren Mündung des Appendix fort, die sie umschliesst, um sich in der äusseren Intima p und i (Fig. 12) fortzusetzen.

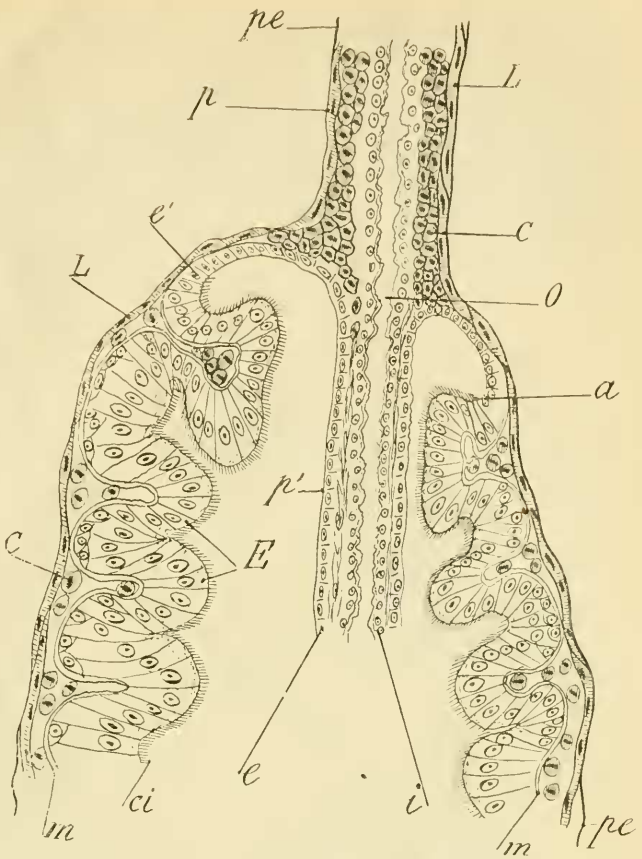

Fig. 11.

Längsschnitt durch den Pedunculus des Kaumagens, seine Insertion mit dem Anfangsteil des Mitteldarms zeigend.

Man sieht, dass sich diese Insertion seitlich vollzieht. p Pedunculus des Kaumagens mit seiner Verlängerung p' in den Mitteldarm, pe Peritonealmembran, L Längsmuskeln, c Ringmuskeln, o Höhlung des Pedunculus, i chitinogenes inneres Epithelium des Pedunculus und seines wurmförmigen Fortsatzes p', e chitinogenes äusseres Epithelium, das sich in a und e' in der Zellschicht E des Mitteldarmes fortführt, m Basalmembran, ci Ciliarbedeckung.

2. Darunter folgt das chitinogene innere Epithelium e' (Fig. 12), das von abgeflachten Zellen mit wenig deutlichen Seitenwänden und grossen sphärischen, mehrere Nucleoli enthaltenden Kernen, die von granulösem Protoplasma umgeben sind, gebildet wird. Diese Schicht setzt sich ohne sichtbare Trennungslinie in der homologen Schicht des Pedunculus und Kaumagens fort.

3. Zwischen der inneren und äusseren chitinogenen Schicht findet sich ein enger Raum, der von Bindegewebe und einigen Ringmuskelbündeln erfüllt ist, die die Fortsetzung der starken Muskulatur c des Pedunculus p (Fig 11 und 12) bilden.

4. Weiter folgt die chitinogene äussere Epithelschicht e (Fig. 12), die an ihrem fein granulösen und durch die Farbmittel stark tingierten Protoplasma kenntlich ist. Die Zellelemente sind undeutlich und die ovalen Kerne erscheinen dichter als jene der Innen-

schicht (Fig. 12 B. e). Die Form des Epithelinms ändert sich in dem Masse, wie man sich dem Anheftungspunkt des Pedunculus an den Anfangsteil des Mitteldarmes nähert. In dieser Gegend sind die Zellen deutlich durch Seitenwände abgegrenzt und nehmen eine zylindrische Form mit ovalen Kernen an (Fig. 11 e und Fig. 12 A h). Das Protoplasma zeigt gleichfalls eine fein granulöse Struktur. Überdies beschreibt die Zellschicht jederseits des Ursprunges des Appendix einen Bogen und setzt sich plötzlich in der mit Cilien versehenen Epithelbekleidung des Mitteldarmes bei a und v (Fig. 11 und 12) fort. Dieses Epithelium der vorderen Bogengegend steht zwischen dem chitinogenen äusseren Epithelium des Appendix p und dem des Mitteldarmes E.

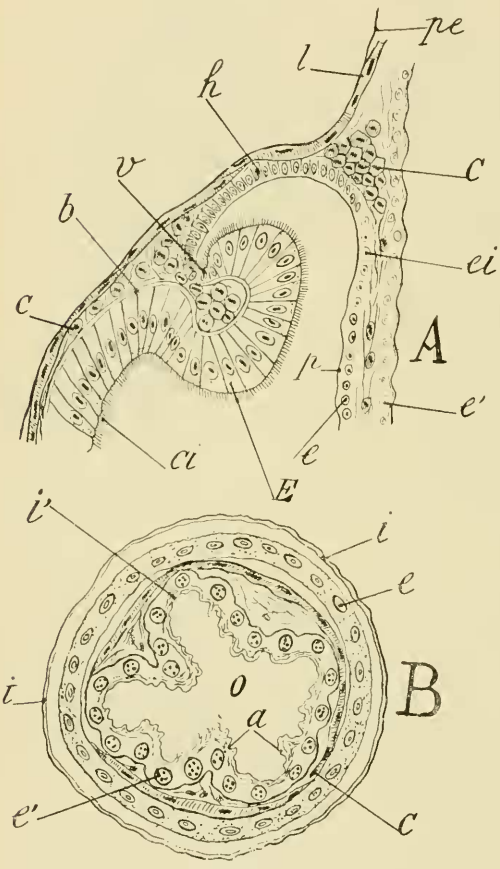

Fig. 12.

A Halber (linksseitiger) Längsschnitt durch den Anfangsteil des Mitteldarmes von Vespa crabro.

pe Peritonealmembran, l Längs- und c Ringmuskeln, b basiläre Membran, e' chitinogenes inneres Epithelium, e und ei chitinogenes äusseres Epithelium, das sich in h modificiert und in v im Epithelium E des Mitteldarmes fortsetzt, ci bürstenförmige Ciliarbedeckung.

B Querschnitt durch den wurmförmigen Appendix, der sich in der Achse des ersten Teiles vom Mitteldarm findet

i chitinöse äussere Intima vom chitinogenen Epithelium e getrennt, c wenig zahlreiche Ringmuskelfibrillen, a chitinöse innere Intima, sehr faltenreich, die zentrale Höhlung o des Appendix begrenzend, e' chitinogenes inneres Epithelium.

5. Schliesslich ist die Aussenwand des Appendix von einer Chitinschicht i (Fig. 12 B) bedeckt, welche sich bisweilen stellenweise von der unter liegenden Zellschicht löst. Sie setzt sich über die Krümmungsstelle hinaus fort und hört erst in v und a auf, wo sie durch die mit Cilien versehene Bekleidung ci des Mitteldarmes (Fig. 12) ersetzt wird.

Was den Mitteldarm betrifft, so stellen ihn die Figuren 11 und 12 A als von folgenden Schichten, von aussen begonnen, gebildet dar:

Eine (peritoneale) Hüllschicht p und pe, die sehr zart ist und sich über den ganzen Darmtraktus ausdehnt.

Längsmuskelbündel L und l, die sich nach vorne hin auf den Pedunculus fortsetzen.

In mehreren Lagen angeordnete Ringmuskeln, die namentlich in den Darmfalten c kräftig ausgebildet sind.

Eine sehr zarte Basalmembran oder Propria m, die den inneren Intestinalzellen als Stütze dient.

Ganz im Innern wird die Höhlung des Mitteldarmes von einer buchtigen Schicht grosser, rechtwinkliger Zellen begrenzt, die an ihrer freien Fläche mit starren und unbeweglichen Cilien bedeckt sind, welche die Cilienbekleidung ci (Fig. 11 und 12) bilden. Sie tritt plötzlich bei v und a am Anfangsteile des Mitteldarmes auf und kann als die direkte Fortsetzung der äusseren chitinösen Intima des Wurmfortsatzes p und p' betrachtet werden. (Schluss folgt.)

Bisherige Veränderungen der Fauna Mitteleuropas durch Einwanderung und Verbreitung schädlicher Insekten.

Von Dr. **Otto Dickel**, Hohenheim.

(Fortsetzung.)

Calandra Oryzae L. = *Sitophilus Oryzae* Fb.

Der Käfer stammt nach Chittenden (U. St. Dep. of Agr. Farmers Bull. 45) aus Ost-Indien und wurde seit Mitte des vorigen Jahrhunderts häufig mit Mais und anderem Getreide nach Deutschland eingeschleppt, wo er auf Speichern und Magazinen oft ausserordentlichen Schaden anrichtet. So 1847 in Württemberg, wohin er wahrscheinlich aus Ägypten verschleppt worden war. 1904 wurde der Anstalt für Pflanzenschutz in Hohenheim eine Maisprobe aus Bamberg zugesandt, die von ihm befallen war. Die Käfer hatten den gesamten grossen Vorrat von Mais völlig zerstört. Die eingesandten Käfer waren sämtlich tot. Die Befürchtung Rogers und Bremis (Stett. ent. Ztng. 1855 p. 307, 325) der Käfer könne sich akklimatisieren, eine Befürchtung, die vor allem dadurch grosse Wahrscheinlichkeit erhielt, dass Scriba ca. 20 Exemplare desselben im Freien unter der Rinde gefällter Ulmen fand, ist nicht eingetroffen.

Bruchus pisi L. = *B. pisorum* L.

Nach den Untersuchungen von Harris (Ins. inj, 1862 p. 63) und Riley (II Rep. Miss. 1870 p. 11 und III Rep. Miss. 1871 p. 41) haben wir die Heimat des Erbsenkäfers in Nordamerika zu suchen. Von dort wurde er nach Europa verschleppt und breitete sich besonders in Südeuropa, England, Frankreich und Deutschland aus. Stellenweise richtete er grossen Schaden an. In Württemberg tritt er seit einigen Jahren massenhaft in Hohenheim, 1904 auch auf der Domäne Sindlingen auf. Auch im übrigen Deutschland zeigt er sich an zahlreichen Orten. Da die befallenen Bohnen ihre Keimfähigkeit nicht, oder nur ausnahmsweise verlieren, so ist der im Saatgut angerichtete Schaden nicht allzubedeutend. Anders, wenn die Bohnen oder Erbsen als Nahrungsmittel Verwendung finden sollen, da die befallenen Früchte hierzu ungeeignet werden. Die Bekämpfung ist ziemlich leicht durch Dörren oder mittels Schwefelkohlenstoff zu bewerkstelligen. In Hohenheim wurden damit sehr gute Erfolge erzielt.

Bruchus chinensis Fabr. = *Bruchus scutellaris* F.

Das Verbreitungsgebiet ist Südamerika (Chile, Venezuela, Brasilien), Ceylon, Japan und China. Sein Vorkommen ist in Deutschland auf Droguenhandlungen beschränkt (Taschenberg, Prakt. Ins.-Kunde II 1880 p. 267).